Aus der
Orthopädischen Klinik und Poliklinik
der Freien Universität Berlin
im Oskar-Helene-Heim
Direktor: Prof. Dr. med. G. Friedebold

DIE ATLANTO - AXIALE DISLOCATIO BEIM RHEUMATIKER

INAUGURAL-DISSERTATION
zur
Erlangung der medizinischen Doktorwürde
an
den Medizinischen Fachbereichen der
Freien Universität Berlin

1977

vorgelegt von
Rüdiger Borchardt
aus Berlin

Aus der
Orthopädischen Klinik und Poliklinik
der Freien Universität Berlin
im Oskar-Helene-Heim
Direktor: Prof. Dr. med. G. Friedebold

DIE ATLANTO - AXIALE DISLOCATIO
BEIM
RHEUMATIKER

INAUGURAL-DISSERTATION

zur

Erlangung der medizinischen Doktorwürde

an

den Medizinischen Fachbereichen der
Freien Universität Berlin

vorgelegt von

Rüdiger Borchardt
aus Berlin

Referent: Professor Dr. med. G. F r i e d e b o l d

Korreferent: Professor Dr. med. F. H o f m e i s t e r

UNIV.
LEIDEN
BIBL.

Gedruckt mit Genehmigung der Medizinischen Fachbereiche
der Freien Universität Berlin

Promoviert am: 28. Juni 1977

INHALTSVERZEICHNIS

	Seite
Einleitung	1 - 8
Material und Methode	9 -13
Befunde	14 -16
Diskussion	17 -23
Zusammenfassung	24
Patientenübersicht	25
Tabellen	26 -29
Schema einer funktionellen Röntgenuntersuchung	30
Abbildungen	31 -36
Literaturverzeichnis	37- 42
Danksagung	43
Lebenslauf	44

E I N L E I T U N G

Die chronische Polyarthritis (primär-chronische Polyarthritis, Polyarthritis chronica progressiva, idiopathische Polyarthritis, rheumatoide Arthritis) stellt trotz zahlreicher neuerer Forschungsergebnisse in vielen Teilfragen immer noch ein ungelöstes Problem dar. Legt man die Angaben über die Häufigkeit der cP an der Gesamtbevölkerung zugrunde, die nach Auffassung verschiedener Autoren (LAWRENCE, 1963, MIEHLKE, 1974) zwischen 0,5 und 5 % schwanken, so wird deutlich, daß diese Erkrankung nicht nur ein medizinisches Problem, sondern auch ein soziales Problem darstellt.

Die kausale Genese der cP ist bis heute unklar. Bakterien, Viren, Mycoplasmen wurden als Ursache vermutet, ein endgültiger Beweis steht jedoch nach wie vor aus. Die Bedeutung des Fokalherdes ist ebenfalls zunehmend relativiert worden. Heute wird eher die Annahme einer zusätzlichen unspezifischen Schwächung des Abwehrsystems vertreten, nicht jedoch ein einheitlicher ursächlicher Faktor angenommen. Wesentlich ist die Vorstellung, die Erkrankung als Autoimmungeschehen zu sehen. Körpereigenes Material (Proteine ?, Nucleoproteide?) werden durch einen noch unbekannten Einfluß verändert; sie gewinnen für den Organismus Antigencharakter. Die Immuntoleranz gegenüber körpereigenem Gewebe wird dadurch umgangen. Der Körper bildet Antikörper - Autoantikörper vom IgG-Typ.

Demgegenüber läßt sich die formale Genese vom Ablauf der chronischen Polyarthritis durch die Erkenntnisse morphologischer, elektronenmikroskopischer und biochemischer Untersuchungen besser darstellen und beschreiben (WESSINGHAGE, 1971, FASSBENDER, 1967, 1972 a, b). Eine noch unbekannte Noxe führt an der Gelenkinnenhaut zu einer unspezifischen Synovitis mit nachfolgender Exsudation in dem Gelenkspalt. Im Verlaufe dieses Vorganges treten typische Entzündungszellen in der Synovialmembran auf. Die Hyaluronsäure im Gelenkspalt durch Enzyme wird herabgesetzt. Dies führt zu einem Absinken der Viskosität infolge Degradation der Hyaluronatproteide. Das Phänomen der Tixotropie bleibt jedoch weiter bestehen; deshalb führt Bewegungsarmut und Abkühlung der Gelenke zu dem bekannten Phänomen der morgendlichen Steifigkeit. Die verminderte Viskosität führt weiterhin durch abnehmende Schmierung bei Gelenkbewegungen zu stärkeren Scherkräften an der Knorpeloberfläche. So entstehen Mikrotraumatisierungen, die als Risse in der Gewebetextur des Knorpels beobachtet werden.

Die nachgewiesene Freisetzung lyosomaler Enzyme wie ß - N - Azetyl-Glukosaminidase, saure Osteoblastenphosphatase, Leuzin - Amino-Peptidase, ß - Glukuronidase, Aryl-Sulfatase, führen zum Abbau der GAGS (Glukosaminoglykane) und damit ebenfalls zur Strukturzerstörung des Knorpels. Außerdem wurde eine kollagenolytische Aktivität gemessen. Es sind also sowohl mechanische als auch enzymatische Vorgänge an der Knorpeldestruktion beteiligt.

Die Abbauprodukte des Kollagens und der GAGS, darüber hinaus die möglicherweise freigesetzten Nucleoproteide könnten durch ihre Strukturveränderung Antigencharakter gewinnen. Als Antwort auf diese Antigene werden immunkompetente Zellen induziert. Hierbei spielen sowohl T-Lymphozyten als Träger der zellulären Reaktion als auch Plasmazellen, die möglicherweise lokal durch Proliferation oder Umwandlung entstehen, als Träger der humoralen Antwort eine entscheidene Rolle.

Die so gebildeten Antigen-Antikörperkomplexe veranlassen neue Plasmazellen zur Bildung von Makrogammaglobulinen vom IgM-Typ, den sogenannten Rheumafaktor. Bis heute ist dabei jedoch völlig unklar, ob dem Rheumafaktor eine zumindest partielle pathogenetische Bedeutung für das Krankheitsbild der cP zukommt, oder ob er lediglich als Antikörper auf die pathologisch wirksamen Antigen-Antikörperkomplexe zu verstehen ist.

Diese Antigen-IgG-IgM-Komplexe werden von Granulozyten und Monozyten phagozytiert, dadurch entsteht das Bild der typischen Rhagozyten (Hollander-Zellen). Der Zerfall dieser Zellen und die damit entstehende erneute Freisetzung lysosomaler Enzyme aus den Phagosomen unterhalten den Prozeß im Sinne eines Circulus vitiosus (self-perpetuation).

Zeitgleich zum Abbau von Knorpelstrukturen kommt es ausgehend von der Synovialis zu

einer starken Proliferation eines gefäßreichen Gewebes (Pannus), welches von der Synovialis aus den Knorpel überzieht. Dieses agressive, schnell wachsende Gewebe benötigt Sauerstoff, welcher dem Knorpelgewebe entzogen wird. Außerdem wird die Diffusionsstrecke vergrößert, was einer additiven Knorpelschädigung gleichkommt. Parallel dazu laufen Veränderungen an Bändern und Sehnen ab, die von FASSBENDER (1972) als zytonoide Nekrose beschrieben wurden: Das Nebeneinander von nekrotisierenden und wuchernden Zellelementen hat zu dem Begriff der Nekrobiose des Bindegewebes geführt. Die Folge der Veränderungen sowohl an den eigentlichen Knorpelstrukturen und den die Stabilität gewährleistenden Bändern und Sehnen führt letzlich zu dem Bild der Gelenkinstabilität mit klinischen Subluxationen und Luxationen. Erst weitere Pannuswucherung vollendet das Gelenkschicksal durch fibröse bzw. ossäre Versteifung (BRUHIN und WAGENHÄUSER, 1971).

Während dieser Vorgänge sich an den Strukturen sämtlicher Gelenke in grundsätzlich gleicher Weise abspielen, müssen den Veränderungen an der Wirbelsäule bes. an der HWS aufgrund der engen Beziehung zum Rückenmark und peripher-nervöser Strukturen besondere Bedeutung zugemessen werden. Umso erstaunlicher ist es, daß über rheumatische Veränderungen und die damit zusammenhängenden vielfältigen Beschwerden nur eine begrenzte Anzahl von Veröffentlichungen existiert. Von SCHILLING et al 1963 a, b und SCHACHERL (1974) und FRANK et al (1974) sind in einer systematischen Studie

die Veränderungen an der HWS bei cP bearbeitet worden. Er betont das relativ seltene Auftreten schwerer neurologischer Ausfallserscheinungen. Dies ist nur zu verstehen, wenn man weiß, daß selbst bei größeren Densverschiebungen, wie sie bei Luxationen auftreten, das Rückenmark mit seinen Hüllschichten ausweichen kann. Folgende Komplikationen wurden bei der Luxation bebeschrieben (RANA et al, 1973, DAVIS und MARKLEY, 1951, HOHMANN, 1966, ZEIDLER et al, 1973 a, b, WEBB et al, 1968, SCHILLING, 1970, DUNBAR und RAY, 1961):

1. Paresen und Sensibilitätsstörungen der oberen Extremitäten.

2. Reflexsteigerungen bis zur spastischen Parese der Beine.

3. Tetraplegien.

4. Todesfälle durch Bulbärparalyse (Atemlähmung).

5. Intermittierende Arteria-vertebralis Kompressionen mit sukzessiver occipitaler Anämie des Cerebrums.

Anatomie:

Die besonderen Verhältnisse, sowohl was die Gelenke als auch die ligamentären Strukturen an der Atlanto-axialen Verbindung anbetrifft,lassen ein kurzes Eingehen auf die

Anatomie und die Funktion dieses Abschnitts berechtigt erscheinen. Die Verbindung zwischen Atlas und Axis besteht aus vier Gelenken, den Articulationes atlanto-axiales laterales und der Articulation atlanto-axialis mediana, bestehend aus zwei Anteilen. In ihrem ventralen Anteil besteht eine Verbindung zwischen Fovea dentis des Atlas und der Facies articularis dentis anterior, im posterioren Abschnitt wird die Verbindung zwischen Facies articularis dentis posterior und dem faserknorpligen Anteil des Ligamentum transversum atlantis hergestellt. Das Lig. transversum entspringt von den inneren Rändern der Massae laterales des Atlas und durchquert dessen Foramen vertebrale. Dadurch wird das Foramen vertebrale in einen kleineren ventralen Anteil und in einen größeren dorsalen Anteil zerlegt, in welchem das Rückenmark liegt. Von der Mitte dieses kräftigen Bandes ziehen nun cranial und caudal senkrecht schwächere Ausläufer. Der erste inseriert am Hinterhauptsbein, der letztere an der Dorsalfläche des Axiskörpers. So entsteht in der Gesamtform ein kreuzförmiger Bandapparat: Das Ligamentum cruciforme atlantis. Zusätzlich ist der Dens axis mit seinem kranialen Teil durch ein schwaches Ligamentum apicis dentis mit der vorderen Umrandung des Foramen occipitale magnum verbunden. Seitlich ziehen kräftige, an elastischen Fasern reichende Ligamenta alaria schräg kranialwärts zu den jeweils medialen Rändern der Condylen des Hinterhaupts. Diese Ligamenta alaria befestigen die Axis und somit die proximalen

Abschnitte der Wirbelsäule am Schädel. Die membrana tectoria grenzt den Gelenkapparat und die Bandkombination gegen den Canalis vertebralis ab. Sie geht am Schädel in die Dura mater, caudalwärts in das Ligamentum longitudinale posterius über.

Die Kapseln der Gelenke sind außerordentlich weit, von ihrer Innenseite dringen breite Falten meniskusähnlich zwischen die Gelenkflächen vor. Diese meniskusähnlichen Gebilde wurden erstmals von BARKOW (1841) beschrieben, später von LUSCHKA (1862), TÖNDURY (1965) sowie FELTEN (1957) bestätigt.

Funktionell dient dieses Gelenk der Drehbewegung des Kopfes. Dabei dreht sich der Atlas mit dem Kopf gegen den festgestellten Hauptteil der Columna vertebralis. Die Drehbewegungen werden durch die Ligamenta alaria bds. auf ca. 25 Grad begrenzt. Drehmöglichkeiten von 60 - 105 Grad, wie vereinzelt in der Literatur angegeben werden, dürften Vorschädigungen an den Ligamenta voraussetzen (WERNE, 1960).

Ob und inwieweit die Rotation symmetrisch erfolgt, d. h. der Dens den zentralen Drehpunkt darstellt (MALGAIGNE, 1856) oder aber der Kopfdrehung exzentrische Rotation zugrundeliegen, bei denen das seitliche Atlanto-axial Gelenk jeweils den Rotationsdrehpunkt darstellt (FELTEN, 1957, CORNER, 1907), ist bis heute nicht einheitlich entschieden.

Röntgenstudien neuerer Zeit sprechen eher für exzentrische oder asymetrische Rotation auch unter physiologischen Bedingungen.

Auf die Verhältnisse der Articulationes atlanto-occipitales, in denen die Mitbewegungen erfolgen, soll hier nicht speziell eingegangen werden.

Die Tatsache, daß die HWS offensichtlich einen nicht genügend berücksichtigten Manifestationsort der CP darstellt und die relativ geringe Zahl der Veröffentlichungen lassen eine neuerliche Untersuchung gerechtfertigt erscheinen. Dabei wurde den Veränderungen an der atlanto-axialen Verbindung bei CP mit Hilfe von Röntgenuntersuchungen nachgegangen.

Folgende Fragen wurden zugrundegelegt:

1. die Häufigkeit von Veränderungen im atlanto-axialen Gelenk im Rahmen der CP,

2. die Beziehung solcher Veränderungen in Abhängigkeit von Parametern wie Erkrankungsalter-, dauer, Progredienz der Erkrankung, Beziehungen zu STEINBROCKER-Stadien und Kriterien der ARA (American Rheumatism Association).

3. Neurologische Komplikationen infolge Einengung des Wirbelkanals.

MATERIAL und METHODIK

In dem Zeitraum von 1973 bis Anfang 1975 wurden im Immanuel-Krankenhaus Berlin 400 Patienten mit einer CP erfaßt, wovon 190 Beschwerden im Bereich der HWS hatten. Die Patienten wurden klinisch, röntgenologisch und blutchemisch untersucht. Wo Probebiopsien aus der Synovialis entnommen wurden, erfolgte auch eine histologische Untersuchung. Die Klassifizierung erfolgte nach den Kriterien der ARA wie folgt:

1. Morgendliche Gelenksteifigkeit.

2. Überempfindlichkeit oder Bewegungsschmerz in mindestens einem Gelenk.

3. Schwellung wenigstens eines Gelenkes - infolge Weichteilschwellung oder Gelenkergusses, aber nicht bloßer Knochenproliferation-, während mindestens 6 Wochen kontinuierlich bestehend.

4. Schwellung mindestens eines weiteren Gelenkes (symptomfreies Intervall zwischen Befall des einen oder des anderen Gelenkes höchstens drei Monate).

5. Bilateral-symmetrische Gelenkschwellung peripherer Extremitätengelenke: Fingergrund- und mittelgelenke, Zehengrund- und -mittelgelenke. Ausnahme: Fingerendgelenke (nur bei Psoriasis-Arthritis befallen).

6. Subkutane Knotenbildungen über Knochenvorsprüngen, in gelenknahen Abschnitten sowie an den Streckseiten der Extremitäten.

7. Charakteristische röntgenologische Veränderungen (Dekalzifikation der gelenkbildenden Knochenenden), wobei das Bestehen degenerativer Alterationen allerdings die Diagnose der RA keineswegs ausschließt.

8. Positive Agglutinationsreaktionen ("Rheumafaktor").

9. Herabgesetzter Mucingehalt der Synovialflüssigkeit (dünnflüssig, evtl. Flockungen und Trübungen).

10. Charakteristische histologische Veränderungen der Synovialmembran: Hyperplasie der Zotten, Poliferation der oberflächlichen Synovialzellen mit palisadenförmiger Anordnung, Infiltration mit Entzündungszellen und insbesondere mit Lymphozyten und Plasmazellen, Knötchenbildung, Fibrinablagerungen an der Oberfläche und im Interstitium, herdförmige Zellnekrosen (mind. 3 der angeführten Charakteristika erforderlich).

11. Charakteristisches histologisches Bild der subkutanen Knotenbildungen: granulomatöse Herde, die zentral amorphe nekrotische Bezirke mit Zerstörung der Kollagenfasern zeigen, welche umgeben sind von einem Gürtel radiär angeordneter proliferierender Bindegewebszellen; wenig ausgeprägte, besonders perivaskuläre Zellinfiltrationen.

Sind sieben Kriterien nachweisbar, spricht man von der klassischen RA (cP).

Dabei wird vorausgesetzt, daß die Gelenksymptome einschließlich der Gelenkschwellung mindestens während 6 Wochen ununterbrochen bestehen.

Eine eindeutige RA (cP) liegt vor, wenn mindestens 5 diagnostische Kriterien erfüllt sind. Auch hier müssen die Gelenksymptome einschließlich der Gelenkschwellung ununterbrochen über mindestens 6 Wochen bestehen.

Bei der wahrscheinlichen RA (cP)sind mindestens 3 Kriterien Voraussetzung. Die Dauer der Gelenksymptome muß wenigstens 4 Wochen betragen.

Der Verlauf der Erkrankung wurde außerdem nach den Stadien nach STEINBROCKER definiert:

Stadium I: Frühstadium:

Klinisch mehr oder weniger deutliche Gelenkschwellung, d. h. sulzige Verdickung der Gelenkkapsel. Destruktive Gelenkveränderungen im Röntgenbild fehlen, dagegen kann eine leichte, in der Regel bandförmige, gelenknahe Osteoporose vorhanden sein. Funktion: vollständige funktionelle Kapazität.

Stadium II, mäßig fortgeschrittenes Stadium:

Einschränkung der Gelenkbeweglichkeit, beginnende Muskelatrophie, Weichteilveränderungen wie Rheumaknoten und chronische Tendovaginitiden, keine Gelenkdeformitäten. Obligat: röntgenologisch nachweisbare, meist bandförmige, gelenknahe Osteoporose mit oder ohne leichte Knorpel- und Knochendestruktionen (Usuren).
Funktion: eingeschränkt.

Stadium III, fortgeschrittenes Stadium:

Ausgeprägte Knorpel- und Knochendestruktionen, Osteoporose.
Obligat: Gelenkdeformationen, wie Subluxationen, Achsendeviationen, jedoch Fehlen fibröser oder ossärer Ankylosen. Ausgesprochene Muskelatrophie, extraartikuläre Weichteilläsionen wie Rheumaknoten und Tendovaginitiden können vorhanden sein.
Funktion: Arbeitsfähigkeit stark eingeschränkt, häufig auf fremde Hilfe angewiesen.

Stadium IV, Endstadium:

Fibröse oder knöchernde Ankylosen. Übrige Kriterien wie Stadium III.
Funktion: meist vollinvalid. Selbsthilfe oder Training praktisch ausgeschlossen.

Die röntgenologische Beurteilung erfolgte mittels funktioneller seitlicher Aufnahmen in normaler Extension und in maximaler Flexion.

In nicht eindeutigen Fällen wurde zusätzlich ein Tomogramm angefertigt.

Mit diesen funktionellen Aufnahmen werden auch latente Veränderungen miterfaßt.

Unsere Röntgenaufnahmen wurden abgesehen von den Tomogrammen im Sitzen bei einem Fokus-Filmabstand von 150 cm und einem Objekt-Kasettenabstand von durchschnittlich 20 cm angefertigt. Der röntgentechnische Vergrößerungsfaktor bei diesen Daten entsprechend Filmfokus-Abstand zu Filmobjekt-Abstand wurde nicht berücksichtigt.
Die exakt seitliche Einstellung wurde besonders beachtet, da Rotationsfehler vermieden werden müssen.

Als normale Weite des vorderen Gelenkspaltes wurde aufgrund eigener Untersuchung bei gesunden Patienten und aufgrund der Literaturangaben in Normalstellung 2 - 2,5 mm,in Flexionsstellung bis 3 mm gemessen. Werte über 3 mm werden als Subluxation, Werte über 5 mm als Luxation bezeichnet.

Das Segmentgleiten anderer Halswirbelsäulensegmente wurde als zusätzlicher Befund in die Sammelstatistik aufgenommen.

ERGEBNISSE

In den Jahren Mitte 1973 bis Anfang 1975 wurden im Immanuel-Krankenhaus Berlin 400 Patienten mit cP stationär aufgenommen und klinisch durchuntersucht. Die Diagnose chronische Polyarthritis war aufgrund der Kriterien der American rheumatism association (ARA) gestellt worden. Von diesen 400 Patienten klagten 190 über Beschwerden an der HWS, sie zeigten das Bild eines chronischen Cervical-Syndroms mit unterschiedlicher und zum Teil wechselnder klinischer Symptomatik, wie Brachialgien, Schulter-Armschmerzen, Paraesthesien, Kopfschmerz, Schwindel und vegetativ-funktionelle Symptome. Alle Patienten mit diesen Beschwerden wurden röntgenologisch erfaßt und dabei sowohl Röntgenaufnahmen in den Standardpositionen als auch Spezialaufnahmen (Funktionsaufnahmen) in Flexionsstellung und z. T. auch Tomogramme angefertigt. Dabei fanden sich 68 Patienten, die im Atlanto-axialgelenk eine Subluxation bzw. Luxation des Dens aufwiesen.

Das mittlere Alter der Patienten betrug 59,8 Jahre. Bei 2 Patienten war die cP vor dem 20. Lebensjahr aufgetreten, 14 Pat. zeigten die ersten Krankheitszeichen während des 20. und 40. Lebensjahres. Die Mehrzahl der untersuchten Pat. (34) hatte den Krankheitsbeginn zwischen dem 40. und 60. Lebensjahr und 18 Pat. zeigten die ersten Anzeichen nach dem 60. Lebensjahr. Zwischen dem Zeitpunkt des Auftretens der cP und der Ausbildung

von einer Subluxation bzw. Luxation im Atlanto-axial Gelenk gab es im Material der 4 willkürlich gewählten Gruppen signifikante Unterschiede.

Die jüngste untersuchte Pat. war 33 Jahre, die älteste 75 Jahre alt. Die Dauer der Erkrankung betrug -soweit anamnestisch zu erheben- im kürzesten Fall 2 Jahre, im längsten Fall bestand die Erkrankung bereits 34 Jahre.

14 der 68 Patienten waren männlichen Geschlechts, der übrige Teil weibliche Personen.

Beachtet man die Subluxation bzw. Luxation, die im Atlanto-axialen Gelenk röntgenologisch in Normalstellung und in Inklination nachweisbar ist in Beziehung zum Alter der Patienten, so fällt auf, daß bei den jüngeren Pat. in der Regel das Ausmaß der Dislokation bei Vorneigung erheblich zunimmt, während bei den älteren Pat. die zahlenmäßige Differenz der Dislokation zwischen Normal- und Inklinationsstellung nur noch geringgradig verändert wird.

Nach der Einteilung der ARA wiesen alle 68 Patienten eindeutige bzw. klassische Zeichen des Rheumatismus auf. Die Zahl der klinischen Zeichen wächst dabei unabhängig vom Alter der Pat., aber proportional mit der Erkrankungsdauer. Weiterhin sind bis auf 2 Pat. alle den Stadien 3 und 4 nach

STEINBROCKER zuzuordnen. 24 Pat. (ca. 35 %) wiesen zusätzlich zur Veränderung im Atlanto-axialen Gelenk eine Luxation an einem oder mehreren Segmenten der übrigen HWS auf. Am häufigsten sind hierbei die Segmente 3 - 5 betroffen.

Unabhängig vom Grad der Dislokation, dem Alter und der Verlaufszeit traten bei 8 Patienten Symptome im Sinne eines Cervical-Syndroms vom vegetativ-vasculären Typ mit Innenohrstörung, Schwindel und vegetativ-funktionellen Symptomen auf. Weitere 5 Pat. hatten starke Kopfschmerzen in der Occipitalregion. Außer 2 Pat. zeigten alle Untersuchten eine Einschränkung der Rotation und Seitwärtsneigung in der HWS um ca. 1/3. Fast immer waren die Bewegungen auch mit ausstrahlenden Schmerzen in die untere Nackenregion und den Schultergürtel verbunden. 8 Pat. (ca. 12 %) zeigten keine Schwächen in einzelnen Muskelgruppen der oberen Extremität. Bei allen untersuchten Personen waren die Reflexe an der oberen Extremität jedoch erhalten. Dieser Befund läßt eher an eine schmerzbedingte Muskelatrophie denken, als an eine, die durch Nervenkompression im Sinne einer echten Parese zustandegekommen ist. Sensibilitätsstörungen traten nur bei 6 Pat. auf. Bei keinem Pat. bestand eine medulläre Symptomatik.

DISKUSSION:

Bereits A. D. GARROD hat 1890 auf die Häufigkeit (36 %) des Halswirbelsäulenbefalls bei chronischer Polyarthritis hingewiesen. In den folgenden 60 Jahren geriet diese Tatsache dann fast vollständig in Vergessenheit,erst in den letzten 25 Jahren wird auf diesen typischen Manifestationsort bei der cP in der Literatur wieder häufiger hingewiesen. ZEIDLER (1973) behauptet sogar, daß nach den Metacarpo-Phalangealgelenken und den Carpo-Metacarpalgelenken die Manifestation im Bereich der HWS bei der cP am dritthäufigsten zu verzeichnen sei. Während im Bereich der HWS die Segmente C 4/C 4 und C 4/C 5 bei der cP vorwiegend befallen sind, wird in neueren Veröffentlichungen dem Atlanto-Axialen Gelenk besondere Aufmerksamkeit zuteil. Dies dürfte nicht zuletzt an der oft sehr dramatischen Luxation dieses Segments liegen, wodurch eine starke Einengung des Rückenmarkkanals erfolgen kann.

Im eigenen Krankengut zeigten von den 190 Pat. mit Beschwerden im Bereich der HWS im Rahmen der cP 68 Patienten eine Subluxation bzw. eine Luxation im Bereich der Atlanto-Axialen Verbindung, was einem Prozentsatz von 35,8 entspricht. Diese Zahl korreliert relativ gut mit den Angaben vieler Autoren (BRUHIN und WAGENHÄUSER, 1971, CONLON et al 1966, 1971, CRELLIN et al, 1970, MATHEWS, 1969, 1974, SHARP und PURSER, 1961, SMITH et al,1972).

In wenigen Veröffentlichungen ist von einer geringeren Beteiligung die Rede (Van KERCKHOVE, 1970, MEIKLE und WILKINSON, 1971, SCHILLING, 1963, STEVENS et al 1971).

In unserer Untersuchung ließ sich keine sichere Relation zwischen einer Subluxation bzw. Luxation im Atlanto-Axialen Segment und dem Erkrankungsalter bzw. der Erkrankungsdauer der Pat. herstellen. Zwischen der Progredienz der Erkrankung und der Sub- bzw. Luxation scheint aber eine Relation zu bestehen. Darauf wird auch in Arbeiten von ISDALE und CONLON (1971) und FRANK et al (1974) hingewiesen, die allerdings auch bloß einen "Eindruck"wiedergeben. Der statistische Nachweis konnte auch in ihren Arbeiten nicht erbracht werden.

Eine sichere Beziehung läßt sich zur Stadieneinteilung nach STEINBROCKER herstellen. Bis auf 2 Pat., die nach dieser Einteilung lediglich dem Stadium II zugeordnet sind, wiesen alle anderen Pat. Veränderungen im Röntgenbild auf, die eine Zuordnung zum Stadium III bzw. IV erlaubten. Weiterhin hatten alle Pat. zahlreiche Zeichen des chronischen Rheumatismus, so daß sie entsprechend der Einteilung der ARA (American rheumatism association) entweder dem <u>klassischen</u>, zumindest aber dem <u>eindeutigen</u> Rheumatismus zuzuordnen waren.

Wenngleich in der Regel in den seitlichen Standardaufnahmen die Subluxation bzw.

Luxation nachweisbar ist, so wird das gesamte Ausmaß der Dislokution häufig erst in der provozierten Flexionsaufnahme offensichtlich. Die in der seitlichen Standardaufnahme als Subluxation gedeutete Veränderung im Atlanto-axialen Gelenk zeigt in der Inklinationsaufnahme Luxationen von z. T. erheblichem Ausmaß. Im eigenen Krankengut offenbart die Inklinationsaufnahme in einigen Fällen (4) überhaupt erst die Luxation. Die normale seitliche Aufnahme zeigte hier unauffällige Distanzen.

SCHILLING et al fordern darum in jedem Fall Funktionsaufnahmen, in unklaren Fällen zusätzlich sogar die Tomographie. Die Notwendigkeit von Funktionsaufnahmen wird auch von DIJAN und ZINN (1959) betont.

Auffällig war die Tatsache, daß bei jüngeren Pat. in der Regel die Differenz zwischen der normalen seitlichen Aufnahme und der Inklinationsaufnahme groß ist, während bei den älteren Pat. die zahlenmäßige Differenz der Luxation zwischen Normal- und Inklinationsstellung nur geringfügig verändert wird. Der wesentliche Grund dafür könnte sein, daß bei jüngeren Leuten die Kompensation durch die kräftigere Nackenmuskulatur noch entsprechend groß ist.

Um den Vorgang des Wirbelgleitens in Form der Ventralluxation zu verstehen, ist sowohl eine genaue Kenntnis der anatomischen Verhältnisse, als auch eine klare Vorstellung von den pathologisch-histologischen Veränderungen der Gewebetextur von Kapseln,

Bändern sowie Knochen notwendig. Im Rahmen der cP kommt es an den bindegewebigen Strukturen (Bändern, Kapseln und Sehnen) zu entzündlichen Reaktionen mit perivasculären Infiltration.Es treten polymorphkernige Leukozyten, Lymphozyten, Plasmazellen und Monozyten aus. Eine wesentliche Rolle spielt dabei die synoviale Innenauskleidung des Gelenks, von der das Geschehen in der Regel seinen Ausgang nimmt. Dadurch kommt es zu einer Erschlaffung, z. T. auch zu Rupturen von Bändern. Das agressive Pannusgewebe führt darüber hinaus zu Usurierungen am Knochen, speziell am Dens, welche bis zur Mutilation gehen können. CREYSSEL et al 1969, BALL, 1958, GRAHAM, 1960, MARGULIES et 1955, MARTEL, 1961, FASSBENDER, 1972, AUFDERMAUR, 1965. Aufgrund der Schwerpunktslage des Kopfes, der verlängerten Drehachse, der nach cranial-konvex verlaufenden Gelenklinie tritt zunehmend eine Dislokation nach ventral auf (POLSTER et al).

Die Tatsache, daß die Dislokation bei Inklination zunimmt, kann dadurch erklärt werden, daß in Normalhaltung 1. der Schwerpunkt des Kopfes noch weiter in Richtung HWS-Achse liegt und 2. eine Kompensation durch die Nackenmuskulatur erreicht werden kann (FELTEN).

Durch die Dislokation kommt es zu einer zunehmenden Einengung des Wirbelkanals, womit die Gefahr einer Rückenmarkskompression entsteht. Eine Verengung des Kanals bis zu

50 %, was etwa einer Dislokation von 10 mm entspricht, wird,wenn sie sich langsam entwickelt, gut toleriert und führt nur selten zu neurologischen Ausfällen (SCHACHERL, 1974).

Von ZEIDLER (1973) werden neurologische Erscheinungen lediglich in 1 - 2 % angegeben. Dabei handelt es sich um neurologische Auffälligkeiten, die infolge einer zunehmend Markkompression auftreten, z. B. ein Vorder-Seitenstrang-Syndrom mit Störung des Temperatur- und Schmerzempfindens bei erhaltener Tiefensensibilität und einer spastischen Paraparese an den unteren Extremitäten, die sich zunächst nur als Gangstörung äußert (ZEIDLER et al,1973). Daß hierbei nicht nur rein mechanische Faktoren eine Rolle spielen, sondern ebenfalls eine Zirkulationsstörung infolge der Kompression mitbedeutend ist, darauf wiesen BALL und SHARP (1971) bereits hin, die Störungen im Bereich des Trigeminus und sensible Ausfälle im Thorakalbereich bei atlanto-axialer Dislokation beschrieben. Erstaunlich ist, daß sich im eigenen Untersuchungsgut in keinem Fall eine solche spinale Symptomatik finden ließ, obwohl immerhin 12 Pat. (15 %) Dislokationen bis zu 11 mm aufwiesen, zumeist allerdings nach Inklination. Gründe dafür könnten sein:

1. alle Pat. mit solcher Dislokation wiesen eine lange Erkrankungsdauer auf, damit bestanden alle Möglichkeiten der Anpassung und Kompensation für das Rückenmark.

2. Die Fallzahl ist nicht ausreichend groß, um bei einer Häufigkeit von 1 - 2 % solche Fälle mit Sicherheit zu erfassen.

Die beobachteten neurologischen Veränderungen in Form von Paraesthesien im Bereich der oberen Extremität sind durch den Befall tiefer gelegener Wirbel und Wirbelgelenke im Rahmen der cP zu erklären.

So ließen sich bei etwa 45 % aller Fälle rheumatische Veränderungen auch an den übrigen Bereichen der HWS nachweisen. Das am häufigsten befallene Segment war HWK 4/5. Neurologische Symptome wiesen 9 % der Pat. auf. Neben den neurologischen Affektionen durch direkte Kompression nervalen Gewebes wird als zweite Komplikation häufig auf die Arteria vertebralis - basillaris-Durchblutungsstörung hingewiesen. ZEIDLER et al 1973. Auch hier ist die Dislokation im atlanto-axialen Wirbelgelenk von großer Bedeutung, weil infolge des ventralen Wirbelgleitens die vertebralen Arterien abgeknickt und zudem noch in die Länge gezogen werden. Zusätzlich wäre noch eine Kompression dieser Arterie durch Pannusgewebe im Rahmen der cP vorstellbar.

Die typischen immer wieder beschriebenen Symptome sind intermittierende, meist bei bestimmten Kopfbewegungen, vor allen Dingen Reklination und Seitdrehung, auftretende Schwindelgefühle, Ohrensausen, Doppelsehen,

Augenflimmern und Gefühlsstörungen im Bereich des 2. und 3. Trigeminusastes. (ZEIDLER und WITTENBORG, 1974).

8 Patienten wiesen Störungen wie Ohrensausen, Schwindelgefühle und vegetativ funktionelle Symptome auf.

Z U S A M M E N F A S S U N G

In der Zeit von 1973 - 1975 wurden 190 Patienten mit einem Cervical-Syndrom bei chronischer Polyarthritis als Grunderkrankung untersucht. Ausgewertet wurden die Standard-Röntgenaufnahmen seitlich und ap. und zusätzlich angefertigte Funktionsaufnahmen in Inklinationsstellung, z. T. auch Tomogramme. 68 der Patienten (35,8 %) zeigten Subluxationen bzw. Luxationen, die in 15 Fällen erst durch die Spezialaufnahmen deutlich wurden. Zusätzliche Veränderungen in anderen Wirbelgelenken der HWS zeigten 24 Pat., das häufigste hierbei befallene Segment war HWK 4/5. Bis auf 2 Pat. waren alle übrigen den Stadien III und IV nach STEINBROCKER zuzuordnen. Ebenfalls wiesen nach der Klassifikation der ARA (American Rheumatism Association) alle Pat. Zeichen des klassischen bzw. eindeutigen Rheumatismus auf. Eine Beziehung zwischen Alter des Pat., Erkrankungsalter, Erkrankungsdauer ließ sich nicht herstellen. Rückenmarksymptome ließen sich trotz der z. T. erheblichen Einengung des Wirbelkanals um mehr als 50 % ebenfalls nicht nachweisen. Dagegen wiesen 8 Patienten Störungen auf, die durch Affektion der Art. vertebrales zustande gekommen sein könnte. Neurologische Störungen, sofern sie beobachtet wurden, entsprechen ihrer Lokalisation nach dem Befall anderer Segmente. Der Mechanismus des Wirbelgleitens wird auf anatomischer Grundlage unter Berücksichtigung der patho-histologischen Kriterien diskutiert.



PATIENTENÜBERSICHT

Pat.Nr.	1	2	3	4	5	6	7	8	9	10	11	12	13	14	15	16
♂		+							+							
♀	+		+	+	+	+	+	+		+	+	+	+	+	+	+
Alter	57	71	60	59	63	67	59	63	48	70	67	72	58	50	60	64
Dauer d. Erkrankg.	11	10	2	3	2	2	10	25	21	5	9	19	9	28	34	20
A Klass. R.	+	+						+	+	+		+	+	+	+	+
R Eind. R.			+	+	+	+	+				+					
A Wahrsch.R.																
Stadien n. Steinbrocker I																
II																
III		+		+	+	+	+	+		+	+	+	+	+	+	
IV	+		+						+							+
HWS-Funkt.	+	+	+	+	+	+		+	+	+	+	+	+	+	+	+
Vegetativ Vasculäre S.							+			+						
Occipitaler Kopfschmerz		+														
Schwäche OE	+	+	+	+	+	+	+	+	+	+	+	+	+	+	+	+
Sens.Störung	+					+				+						
Lux.Abst. N/F	11/11	10/11	3/6	4/8	2/6	6/11	2/4	2/4	8/10	1/6	3/5	2/4	4/6	2/10	2/8	2/4
Segm.gleit.	6/7		4/5	3/4			2/3		3/4	4/5				4/5	4/5	
			7/Th1				4/5		4/5	5/6						

Pat. Nr.	17	18	19	20	21	22	23	24	25	26	27	28	29	30	31	32	33	34
O		+					+					+		+				+
♀	+		+	+	+	+		+	+	+	+		+		+	+	+	
Alter	60	67	57	70	56	33	63	43	75	67	61	64	52	69	48	44	57	59
Dauer d. Erkrankg.	24	27	5	23	9	13	4	9	5	16	7	4	4	17	2	10	20	16
A Klass.R.	+	+	+	+	+	+		+	+			+	+	+		+	+	
R Eind. R.							+			+	+				+			+
A Wahrsch.R																		
Stadien nach Stein-brocker I																		
II															+			
III			+			+	+	+	+	+	+		+	+				+
IV	+	+		+	+							+				+	+	
HWS-Funktion	+	+	+	+	+	+	+	+	+	+	+	+	+	+	+	+	+	
Vegetativ Vasculäre S.			+									+						
Occipitaler Kopfschmerz		+																
Schwäche OE	+	+	+	+	+	+	+	+	+	+	+	+	+	+	+	+	+	+
Sens.Störung																		+
Lux.Abstand	5/6	10	6/10	3/7	3/7	2/5	7/8	2/9	8/9	9/9	4/6	6/7	4/6	5/7	6/6	7/9	5/7	4/9
Segm.gleiten		5/6	5/5						2/3			3/4			2/3			
			6/7															

O			+							+						+		+
♀	+	+		+	+	+	+	+	+		+	+	+	+	+		+	
Alter	61	60	68	63	58	69	62	54	67	66	65	58	61	59	65	65	72	51
Dauer d. Erkrankg.	11	8	4	3	7	2	21	5	18	8	11	17	12	25	30	24	20	9
A Klass. R.			+		+		+	+	+	+	+	+	+	+	+		+	
R Eind. R.	+	+		+		+										+		+
A Wahrsch.R.																		
Stadien nach Stein-brocker I																		
II						+												
III		+	+	+	+			+	+	+	+		+			+	+	+
IV	+						+					+		+	+			
HWS-Funktion	+	+	+	+	+	+	+	+	+	+	+	+	+	+	+	+		+
Vegetativ Vasculäre S.	+						+											
Occipitaler Kopfschmerz								+						+				
Schwäche OE	+	+	+		+		+	+	+	+	+	+	+	+	+	+	+	
Sens.Störung									+						+			
Lux.Abstand	6/9	4/6	4/7	3/5	4/6	4/5	3/10	6/10	4/9	4/6	3/10	8/10	7/9	11/10	9/11	5/9	7/9	4/10
Segm.gleiten	3/4						4/5		4/5		5/6	2/3				4/5		

Pat. Nr.	53	54	55	56	57	58	59	60	61	62	63	64	65	66	67	68
O					+				+						+	
♀	+	+	+	+		+	+	+		+	+	+	+	+		+
Alter	69	44	62	71	34	66	70	54	67	60	48	50	59	43	61	55
Dauer d. Erkrankung	25	11	23	13	5	9	4	13	7	16	8	5	15	4	13	17
A Klass. R.	+	+	+	+				+	+	+	+		+		+	+
R Eind. R.					+	+	+					+		+		
A Wahrsch.R.																
Stadien nach Stein brocker I																
II																
III		+		+	+		+	+	+		+	+	+	+	+	
IV	+		+			+				+						+
HWS-Funktion	+	+	+	+	+	+	+	+	+	+	+	+	+	+	+	+
Vegetativ Vasculäre S.			+													+
Occipitaler Kopfschmerz					+											
Schwäche OE	+	+	+	+		+		+	+	+			+		+	+
Sens.Störung																
Lux.Abstand	4/8	2/6	3/9	6/9	7/10	5/7	2/5	3/6	4/6	8/11	3/5	6/10	7/11	2/5	5/3	8/10
Segm.gleiten	6/7		4/5					4/5		6/7						4/5 5/6

Schema einer funktionellen Röntgenuntersuchung mit seitlichen Aufnahmen.

a) in normaler Haltung

b) in Flexion des Kopfes

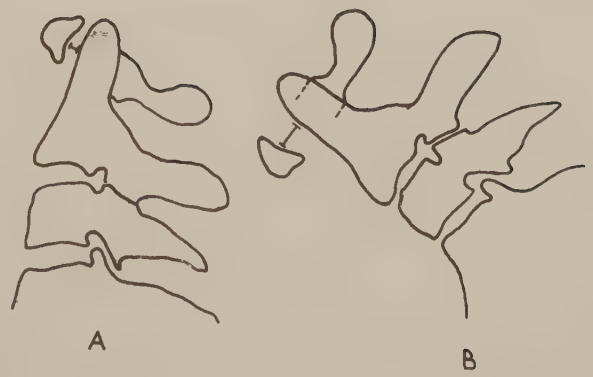

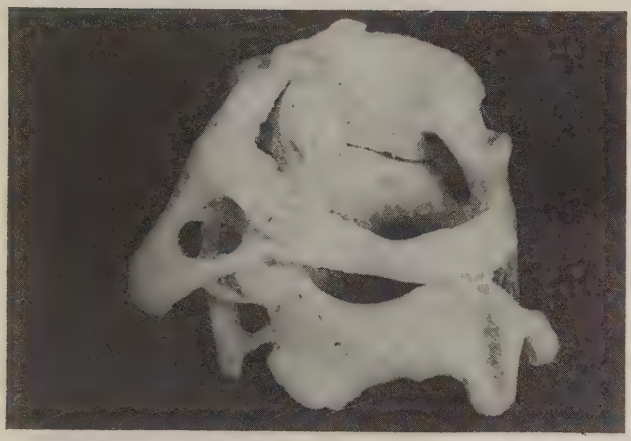

Modell des Atlanto axialen Gelenkes
in Normalstellung A und in
Luxationsstellung B



A

HWS seitl. in Normalstellung eines 33-jähr. gesunden Mannes. Abstand zwischen vorderem Atlasbogen und Dens axis 3 mm (A)

B Schemazeichnung zu A (B)



A



HWS seitl. in max. Inklination eines 33-jähr. gesunden Mannes.Abstand zwischen vorderem Atlasbogen und Dens axis 2,5 mm (A)

B.Schemazeichnung zu A (B)



A

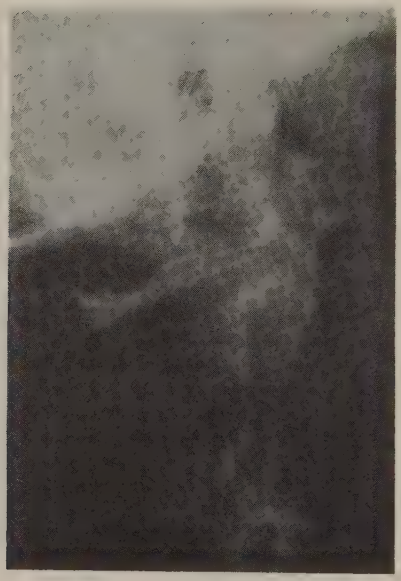

Pat. Nr. 3 Erkrankungsdauer 2 Jahre
HWS seitl. in Normalstellung. Abstand zwischen vorderem Atlasbogen und Dens axis 3 mm (A)

B Schemazeichnung zu A (B)

A

Pat. Nr. 3 Erkrankungsdauer 2 Jahre
HWS seitl. in max. Inklination. Abstand zwischen vorderem Atlasbogen und Dens axis 6 mm (A)

B Schemazeichnung zu A (B)



A



Pat. Nr. 24 Erkrankungsdauer 9
MWS seitl. in Normalstellung. Abstand zwischen vorderem Atlasbogen und Dens axis 2 mm (A)

B Schemazeichnung zu A (B)



A

Pat. Nr. 24 Erkrankungsdauer 9
HWS seitl. in max. Inklination. Abstand zwischen vorderem Atlasbogen und Dens axis 9 mm (A)

B Schemazeichnung zu A (B)



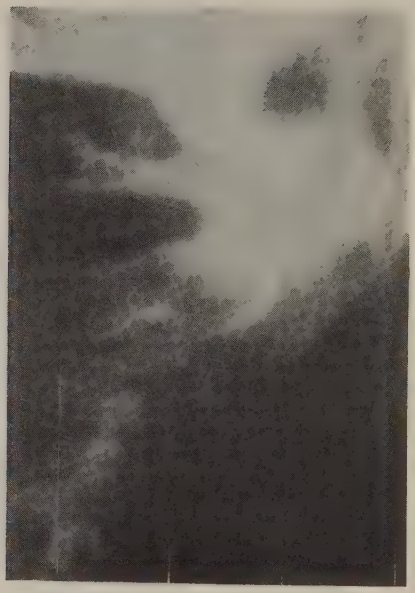

Pat. Nr. 67 Erkrankungsdauer 13
HWS seitl. in Normalstellung. Abstand zwischen vorderem Atlasbogen und Dens axis 5 mm (A)

B Schemazeichnung zu A (B)



A



Pat. Nr. 67 Erkrankungsdauer 13
HWS seitl. in max. Inklination. Abstand zwischen vorderem Atlasbogen und Dens axis 8 mm (A)

B Schemazeichnung zu A (B)



A

Pat. Nr. 6 Erkrankungsdauer 2 Jahre
HWS seitl. in Normalstellung. Abstand zwischen vorderem Atlasbogen und Dens axis 6 mm (A)

B Schemazeichnung zu A (B)



A

Pat. Nr. 6 Erkrankungsdauer 2 Jahre
HWS seitl. in max. Inklination: Abstand zwischen vorderem Atlasbogen und Dens axis 11 mm (A)

B Schemazeichnung zu A (B)



LITERATURVERZEICHNIS

AUFDERMAUR, M.
Skelettbefunde bei primär chronischer Polyarthritis
Deutsche Med. Wochenschrift 42,1845,1965.

BALL, J.
Pathology of the rheumatoid cervical spine
Ann. Rheum. Dis. 17,121,1958.

BALL, J., SHARP, J.
Rheumatoid arthritis of the cervical spine
"Modern Trends in Rheumatology"
London: Butterworths 2,117,1971.

BARKOW, H.
Syndesmologie
Georg Philipp Aderholz, Breslau, 1841.

BRUHIN, A., WAGENHÄUSER, F. J.
Der Befall der Halswirbelsäule bei der progredient chronischen Polyarthritis
Schweiz. med. Wschr. 101, 277, 1971.

CONLON, P. W., ISDALE, I. C., ROSE, B. S.
Rheumatoid arthritis of the cervical spine
Ann. rheum. Dis. 25, 120, 1966.

CORNER, E. M.
Rotary dislocation of atlas
Ann. Surg. 45, 9, 1907.

CRELLIN, R. Q., MACCABE, J. J., HAMILTON, E.B.D.
Severe subluxation of the cervical spine in rheumatoid arthritis
J. Bone Joint Surg. 52 b, 244, 1970.

CREYSSEL, J., RAVAULT, P. P., VIGNON, G., MOURGNES, G., de FISCHER, L.
Surgical incidence in atloido-axoid luxation and odontoid apophysis osteolysis associated with rheumatoid polyarthritis and ankylosing spondylarthritis
Rhumatologie 21, 293, 1969.

DAVIS, F. W. jr., MARKLEY, H. E.
Rheumatoid arthritis with death from
medullary compression
Am. J. Intern. Med. 35, 451, 1951.

DJIAN, A., ZINN, W.
Der Wert der funktionellen Röntgenunter-
suchung der Gelenke zwischen erstem und zweitem
Halswirbel.
Zeitschrift f. Rheumaforschung 279,
Bd. 18. 279, 1959.

DUNBAR, H. S., RAY, B. S.
Chronic atlanto-axial dislocations with
late neurologic manifestions
Surg. Gyn. & obstetrics 113, 757, 1961.

FASSBENDER, H. G.
Die Bedeutung visceraler Prozesse für
Pathogenese und Nosologie der primär
chronischen Polyarthritis.
Z. G. Pathol. 76, 243, 1967.

FASSBENDER, H. G.
Konzept einer Pathosystematik der chron.
Polyarthritis
Z. Rheumaforschung 31, 129, 1972.

FASSBENDER, H. G.
Immunpathologie der Arzneimittelallergie
Verb. Deutsch. Ges. Path. 56, 80, 1972.

FELTEN, H.
über Atlasluxation
Z. f. Orthop. und Grenzgebiete 89, 293, 1957.

FRANK, O., KLEMMAYER, K., LORENZ, W. CHERTL, K.
Die entzündliche Affektion der Halswirbelsäule
bei progredient chron. Polyarthritis
Wiener Med. Wschr. 41, 598, 1974.

GARROD, A. B.
A Treatise on Gout and Rheumatic Gout
(Rheumatic Arthritis)
London: Longmann, Green and Co 1876.

GRAHAM, D. C.
Spontaneus atlanto-axial subluxation in rheumatoid arthritis and ankylosing spondylitis
Artr. Rheum. 3, 446, 1960.

HENDERSON, D. R.
Vertical atlanto-axial subluxation in rheumatoid arthritis
Rheumatol. Rehabil. 14, 31, 1975.

HOHMANN, D.
Spontane atlanto-axiale Ventralluxation bei Spondylarthritis ankyloprerica mit intermittierenden Lähmungen
Archiv f. orthop. med. Unfall-Chirurgie 59, 56, 1966.

ISDALE, I. C., CONLON, P. W.
Atlanto-axial subluxation: a six jear follow up report
Ann. rheum. Dis. 30, 387, 1971.

KERCKHOVE, H. van
Zitiert von O. FRANK, die entzündliche Affektion der Halswirbelsäule bei progredient chron. Polyarthritis
Wiener Med. Wschr. 41, 598, 1974.

LAWRENCE, J. S.
Epidemiology of rheumatoid arthritis
Arthr. Rheum. 6, 166, 1963.

LUSCHKA, H.
Die Anatomie des Menschen
H. Laupp Tübingen 1862.

MALGAIGNE, J. F.
Die Knochenbrüche und Verrenkungen
Übers. von C 6 Burger Bd. II Rieger, Stuttgart 1856.

MARGULIES, M. E., KATZ, J. ROSENBERG, M.
Spontaneus dislocation of the atlanto-axial joint in rheumatoid spondylitis. Recovering from quadriplegia following surgical decompression
Neurology 5, 290, 1955.

MARTEL, W.
The occopito-axial joints in rheumatoid arthritis ans ankylosing spondylitis
Amer. G. Roentgenol. 86, 223, 1961.

MATHEWS, J. A.
Atlanto-axial subluxation in rheumatoid arthritis
Ann. Rheum. Dis. 28, 260, 1969.

MATHEWS, J. A.
Atlanto-axial-subluxation in rheumatoid arthritis
Ann. rheum. Dis. 33, 526, 1974.

MEIKLE, G. A. K., WILKINSON, M.
Rheumatoid involvement of the cervical spine: radiologica assessment
Ann. rheum. Dis. 30, 154, 1971.

MIELKE, K.
Die chronische Polyarthritis
Kurzmonographien Sandoz 11, 1974.

POLSTER, J. LEESCH, M., NEBINGER, M.
Die Biomechanik der Luxation im Atlanto-epistropheal-Gelenk
Orthopädische Praxis 8/IX, 339 - 344.

RANA, NA., HANCOCK, Do., TAYLOR, AR., HILL, AG.
Atlanto-axial subluxation in Rheumatoid Arthritis
J. Bone Goint Surg. (Br.) 55, 458, 1973.

SCHACHERL, M.
Röntgendiagnostik der Halswirbelsäule bei der chronischen rheumatischen Polyarthritis
Aus "Entzündlich und degenerativen Erkrankungen der Gelenke und der Wirbelsäule" S 100
Georg Thieme Verlag Stuttgart 1974.

SCHILLING, F.
Peripher-nervale chonifestationen der chronischen Polyarthritis und medullari Komplikationen chronisch-rheumatischer Leiden
Rheuma- und Nervensystem, Hoffmann La Roche AG, Grenzach 37, 1970.

SCHILLING, F., HAAS, G. P., SCHACHERL, M.
Die spontane atlanto-axiale Dislokation bei chronischer Polyarthritis und Spondylitis, ankylopoetica.
Fortschr. Röntgenst. 99, 518, 1963 a.

SCHILLING, F., SCHACHERL, M., BOPP, A.,GAMP, A., HAAS, J. P.
Veränderungen der Halswirbelsäule (Spondylitis cervicalis) bei der chronischen rheumatischen Polyarthritis und bei der Spondylitis ankylopoetica
Radiologe 3, 483, 1963 b.

SHARP, G., PURSER, D. W.
Spontaneons atlanto-axial dislocation in ankylosing spondylitis and rheumatoid arthritis
Ann. Rheum. Dis. 20, 47, (1961).

SMITH, P. H., BENN, R. T., SHARP, G.
Natural history of rheumatoid cervical luxations
Ann. rheum. Dis. 31, 431, 1972.

STEVENS, G. C, CARTLIDGE, N. E. F., SAUNDERS, M., APPLEBY, A., HALL, M., SHAW, D. A.
Atlanto-axial subluxation and cervical myelopathy in rheumatoid arthritis
Quart. G. med. 40, 391, 1971.

TÖNDURY, G.
Angewandte und topographische Anatomie
Thieme, Stuttgart, 1965.

WEBB, F. W. S., HICKMAN, G. A., BREW, D. St. G.
Death from Vertebral Artery Thrombosis in Rheumatoid Arthritis
Brit. med. J. 2, 537, 1968.

WERNE, Sven
Über normale Atlasbewegung und Atlasfehlstellungen
Zeitschrift f. Orthopädie, Bd. 93, 205, 1960.

WESSINGHAGE, D.
"Rheumatische Gelenkerkrankungen und
ihre operative Behandlung"
Habilitationsschrift 1971.

ZEIDLER, H.
Die Halswirbelsäule bei der chronischen
Polyarthritis: Therapie der Schäden
DOA 7, 274, 1973.

ZEIDLER, H., WITTENBORG, A.
Die Wirbelsäule bei chronischer Polyarthritis
Internist 15, 297 (1974).

ZEIDLER, H., WITTENBORG, A., VOGELSANG, H.
WEIDNER, A.
Querschnittslähmung und Vertibralarterien-
insuffizienz infolge Halswirbelbefall bei
chronischer Polyarthritis
Verhandlungen der Deutschen Gesellschaft
für Innere Medizin, Bd. 79, 1414, 1973.

ZEIDLER, H., WITTENBORG, A., VOGELSANG, H.,
WEIDNER, A., KAHLSTORF, J.
Neurologische Komplikationen bei chronischer
Polyarthritis der Halswirbelsäule
Deutsche Med. Wschr. 19, 988, 1973.

Herrn Professor Dr. med. G. Friedebold
danke ich für die Überlassung des Themas
sowie für sein Interesse am Fortgang
der Arbeit.

Herrn Chefarzt Dr. med. G. Dienel von der
Orthopädischen Abteilung sowie Herrn
Chefarzt Dr. med. R. Frankl von der
Inneren Abteilung des Immanuel-Krankenhauses
danke ich für die Einsicht in das Kranken-
gut und für das Interesse an der Arbeit.

LEBENSLAUF

BORCHARDT, Rüdiger - 1000 Berlin 45,
Potsdamer Str. 43

1941	21. August geboren in Berlin als 5. Kind des Oberregierungslandwirtschaftsrats Dr. Horst Borchardt und seiner Ehefrau Maria geb. Koepff
1948	Grundschule in Ravensburg (Wttbg.)
1964	Reifeprüfung für Schulfremde in Berlin nach Schulbesuch in Friedrichshafen (Wttbg.) Ravensburg (Wttbg.) und Berlin.
1964	Beginn des Medizinstudiums an der Freien Universität Berlin.
1968	Externship Cleveland Ohio USA
1971	Staatsexamen für Medizin an der Freien Universität Berlin
1972	Approbation als Arzt Beginn mit der Facharztweiterbildung in Orthopädie am Immanuel-Krankenhaus Berlin
1974	Fortführung der Facharztweiterbildung an der Orthopädischen Universitätsklinik der Freien Universität Berlin im Oskar-Helene-Heim
1976	15. September Facharzt-Anerkennung für Orthopädie.

SCHNELL
DRUCK
STEGLITZ

BERLINICKESTRASSE 14-15
1000 BERLIN 41

791 80 80